Angiologie

Periphere arterielle Verschlusskrankheit
&
Aortenerkrankungen

PD Dr. med. Frederic Baumann
Oberarzt
Klinik für Angiologie Universitätsspital Zürich

ETHZ Vorlesung vom 06.03.2020

Lernziele

Die/der Studierende soll:

- Schweregrad/Stadium der peripher-arteriellen Verschlusskrankheit (PAVK) einordnen
- Aetiologie/Pathologie der PAVK zuordnen
- Wichtigsten diagnostischen Tools überblicken
- Wichtigsten kardiovaskulären Risikofaktoren benennen
- Definition eines Aneurysmas formulieren
- Pathophysiologie der Aortendissektion erklären

Definition

Periphere Arterielle Verschluss Krankheit P A V K

Einschränkung der Durchblutung von Extremitäten versorgenden Arterien bzw. der Aorta durch Stenosen oder Verschlüsse der entsprechenden Gefässe

Einteilung PAVK

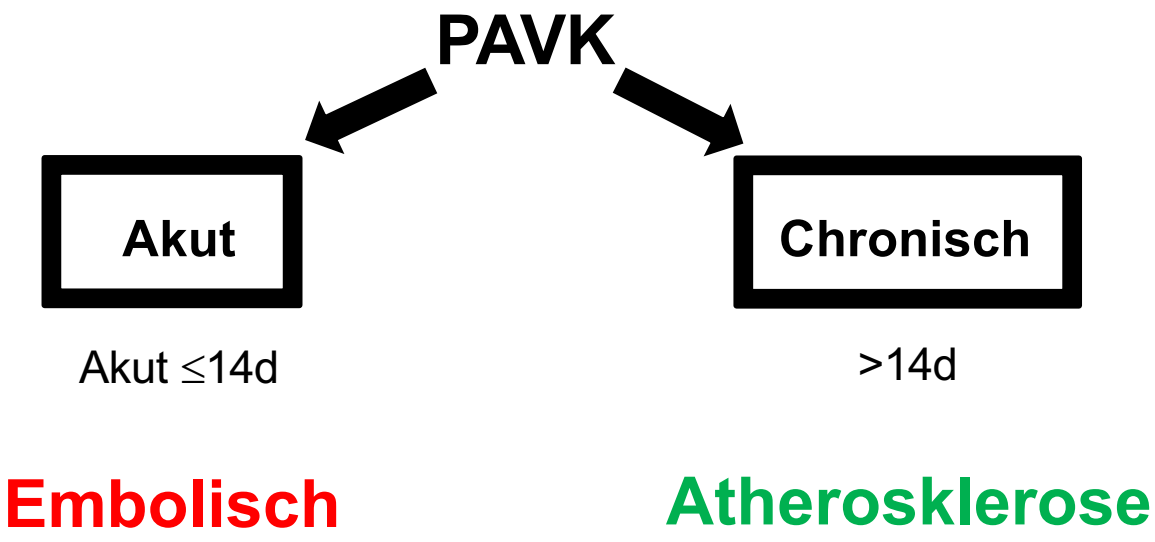

Akute Ischämie

Klinik (6 “P“)

P: Pain (Schmerz)

P: Pulsless (Pulslos)

P: Pallor (Blässe)

P: Paralysis (Lähmung)

P: Parasthesia (Gefühlsstörungen)

P: Prostration (Schock)

Akute Ischämie

Einteilung nach Rutherford

Sensomotorisches Defizit

Stad einte							
I	funktionsfähig	nicht sofort gefährdet	keine	keine	hörbar	hörbar
II	bedroht					
	marginal	Extremitätenerhalt bei zeit-gerechter Wiederherstellung der arteriellen Perfusion	minim ehen) oder	keine	nicht hörbar	hörbar
	u					ar
III	irr					ar

Akuter Behandlungsbedarf (time is limb)

Akute Ischämie

Aetiologie

- **Embolisch:** kardioembolisch, thrombosiertes Aneurysma (Aorta, Poplitealarterie)

- **Iatrogen:** Dissektion, Verschlusssystem, InStent

Angio Fall

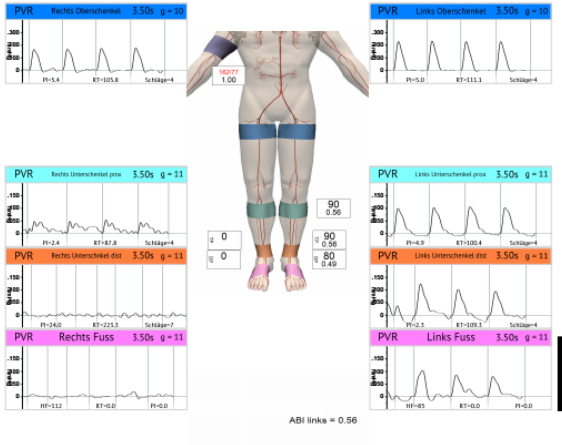
PVR Rechts Oberschenkel 3.50s g = 10
PVR Links Oberschenkel 3.50s g = 10
PVR Rechts Unterschenkel prox 3.50s g = 11
PVR Rechts Unterschenkel dist 3.50s g = 11
PVR Rechts Fuss 3.50s g = 11
PVR Links Unterschenkel prox 3.50s g = 11
PVR Links Unterschenkel dist 3.50s g = 11
PVR Links Fuss 3.50s g = 11
ABI links = 0.56

H
F

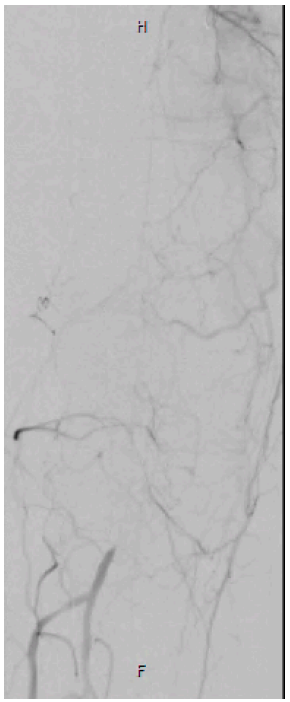
H
F

Angio Fall

Therapie

- Analgesie
- Antikoagulation
- Lysekatheter für 24 Stunden

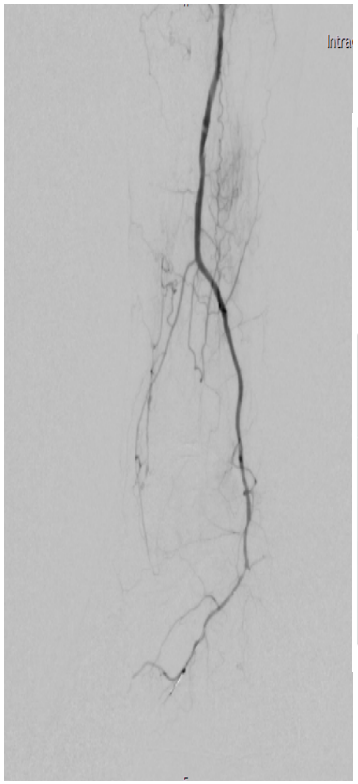

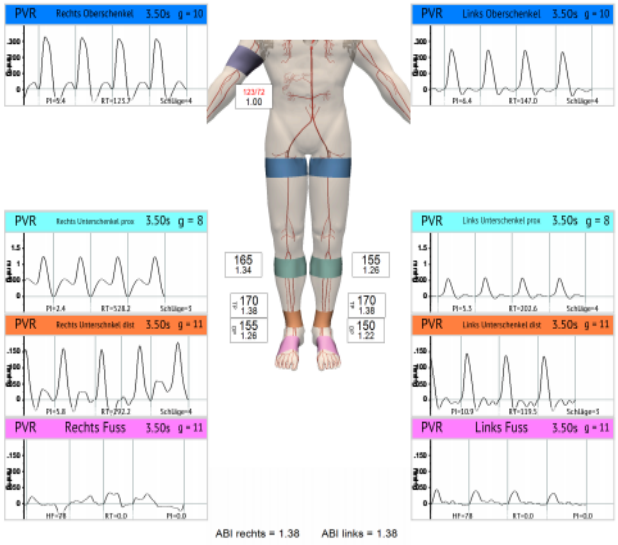

Einteilung PAVK

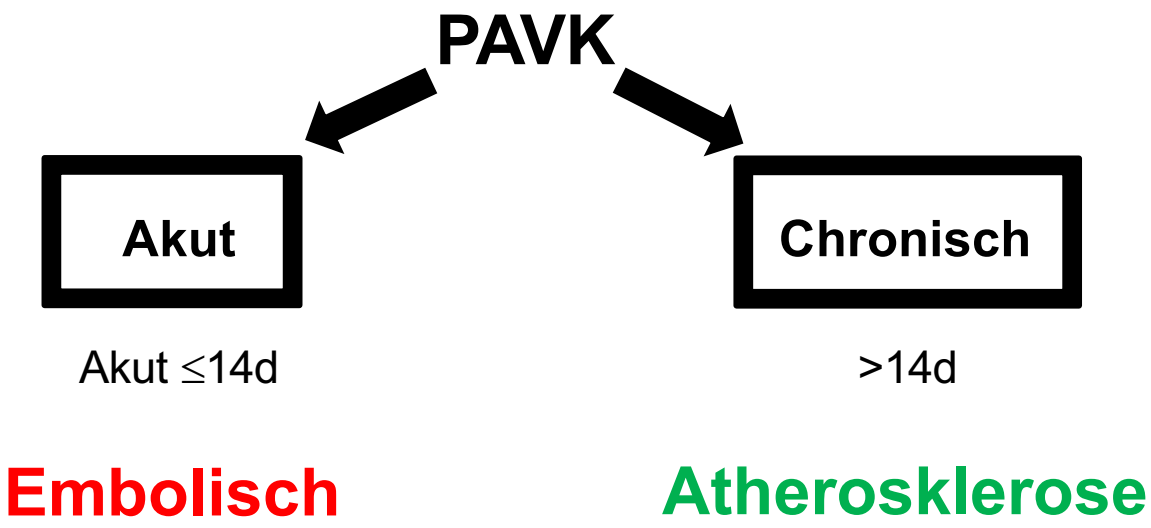

Ursachen

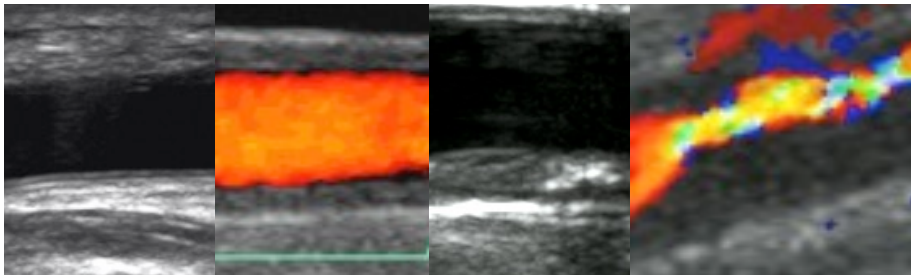

Arteriosklerose >90%

Selten <10%

- Vaskulitis
- Thrombangiitis obliterans
- Fibromuskuläre Dysplasie
- Postaktinisch, traumatisch, Entrapment, etc.

Stadieneinteilung PAVK

Fontaine		Rutherford		
Stage	Clinical	Grade	Category	Clinical
I	Asymptomatic	0	0	Asymptomatic
IIa	Mild claudication	I	1	Mild claudication
IIb	Moderate-severe claudication	I	2	Moderate claudication
		I	3	Severe Claudication
III	Ischemic rest pain	II	4	Rest pain
		II	5	Minor tissue loss
IV	Ulceration or gangrene	I	6	Major tissue loss
		II		
		I		

Kritische Ischämie

PAD <50 mmHg
GZ <30 mmHg

Klinik Fontaine Klassifikation

Stadium I Keine Beschwerden

Pathologische Untersuchungsbefunde

- Pulsstatus, pathologisches Strömungsgeräusch
- Ankel-Brachial-Index ABI <0.9
- Pathologische Oszillographie
- Bildgebend manifeste Arteriosklerose (Duplex, Angiographie, CT-/MR)
- Stattgehabte Revaskularisation

Klinik Fontaine Klassifikation

Stadium II Claudicatio intermittens

- Belastungsabhängige, krampfartige Gesäss-/ Bein-/ Fussschmerzen, die in Ruhe innert weniger Minuten verschwinden
- Schmerzen in der Regel distal des betroffenen Gefässsegmentes
- Schwächegefühl, Müdigkeitsgefühl
- Typisch akzentuiert beim Aufwärtsgehen

Pathologische Untersuchungsbefunde (Stadium I Plus.....)

- Stenose / Verschluss (Duplexsonographie, Angiographie)

Klinik Fontaine Klassifikation

Stadium IIa

-> Freie Gehstrecke **>200 m**

Stadium IIa

-> Freie Gehstrecke **<200 m**

Klinik Fontaine Klassifikation

Stadium II (a / b), KOMPLIZIERT (II c)

Pathologische Untersuchungsbefunde (Plus.....)

- Läsionen bei NICHT kritischer Ischämie

Klinik Fontaine Klassifikation

Stadium III Ruheschmerzen v.a. nachts

Zehen, Vorfuss

Besserung beim Herabhängenlassen der Beine

Extremität kühl, blass, ev. pathologische Rötung

Pathologische Untersuchungsbefunde (Plus.....)

- Peripherer arterieller Druck <50 mmHg
- Verzögerte / fehlende Rekapillarisation

Klinik Fontaine Klassifikation

Stadium IV Trophische Läsionen

Distal betont im Bereich druckbelasteter Praedilektionsstellen
(periungual, interdigital, lateraler Fussrand, Ferse, Fussballen)

Cave: Infekt, Osteomyelitis -> Risiko für Amp.
-> Probe-to-bone, Rx, MRI

Pathologische Untersuchungsbefunde (Plus.....)

- Peripherer arterieller Druck <50 mmHg

Klinik

Stadium II kompliziert resp. IIc = (formal) nicht kritische Ischämie

Gewebeläsionen bei hämodynamisch nicht kritischer Ischämie

Peripherer Arteriendruck >50mmHg, Grosszehendruck >30mmHg

Unterscheide

Stadium III, IV = kritische Ischämie

Mindestens 2 Wochen anhaltende Ruheschmerzen, Spontannekrosen

Peripherer Arteriendruck <50mmHg, Grosszehendruck <30mmHg

Klinik

Nur 1/3 typische Symptome!

Pro Patient mit typischer symptomatischer PAVK existieren 3-4 Patienten mit atypischen oder keinen Beschwerden

Grossteil asymptomatisch bei ähnlichem kardiovaskulärem Risiko!

Diagnose, Prävention WICHTIG!

Differentialdiagnose

Differentialdiagnose	Ursachen	Symptome
Degenerative Wirbelsäulen-veränderungen	Nervenwurzelkompression Spinalkanalstenose	Radikulär Besserung beim Absitzen
Degenerative Gelenkveränderungen	Coxarthrose Gonarthrose	Anlaufsschmerz Einschränkung der Gelenkmotilität
Venenerkrankungen	TVT Varikose Claudicatio venosa (selten)	Besserung beim Hochlagern Berstungsschmerz beim Gehen
Neuropathie	Polyneuropathie Restless legs Meralgia Mononeuritis multiplex	Besserung beim Gehen Nachts Wadenkrämpfe
Selten	Bakerzyste sympt. Kompartementsyndrom	

Differentialdiagnose

	Claudicatio intermittens	Claudicatio venosa	Claudicatio spinalis
Schmerzqualität	Krampfartig	Berstend	Elektrisierend
Schmerzbeginn	Allmählich zunehmend; beständig	Allmählich zunehmend	Oft plötzlicher Beginn; unbeständig
Schmerzlinderung	Stillstehen	Hochlagern des Beines	Vornüberbeugen, sitzen
Ort des Schmerzes	Muskelgruppen (Gesäss, Oberschenkel, Unterschenkel)	Gesamte untere Extremität	Schlecht lokalisierbar; kann ganze untere Extremität betreffen
Betroffenes Bein	Uni-oder bilateral	Meist unilateral	Oft bilateral

PAVK Diagnostik

Anamnese, Klinik

Beschwerden, RF, DD

Pulsstatus, Strömungsgeräusche

Nicht invasiv angiologisch

Periphere Druckwerte, ABI

Segmentale Pulsoszillographie

Transcutane Sauerstoffmessung

Laufbanduntersuchung

Bildgebung

Duplexsonographie
CT-/MR Angiographie

(Angiographie)

Diagnose

Klinische Untersuchung

Farbe, Temperatur, Motorik	Stadium
Pulsstatus	Etage
Strömungsgeräusche	Stenose/Verschluss
In Ruhe	
Nach Belastung *	
Trophische Läsionen	DD, Diabetiker

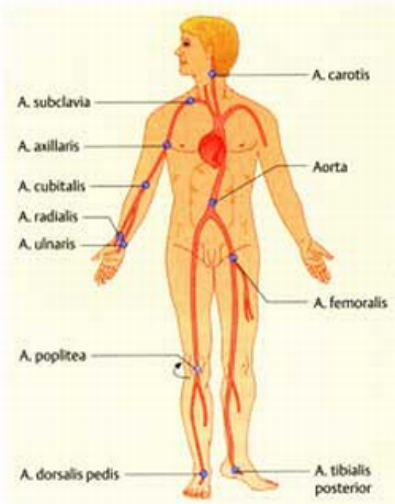

Diagnose

ABI **Ankel - Brachial Index** **(Knöchel - Arm Index)**

(höchster) Knöchelarterien-Druck

(höherer) systolischer Blutdruck am Arm

Aussagen

- Diagnose PAVK
- Schweregrad PAVK
- Vorhersageparameter für spätere kardiovaskuläre Komplikationen

  -> **Jede ABI Abnahme um 0.1 erhöht Risiko für kv Ereignis um 10%!!!**

KEINE Aussage über Lokalisation der Obstruktion

Diagnose

ABI	Interpretation	
1.00 - 1.40	Normal	
0.91 - 0.99	„Borderline“	
<0.90	Pathologisch	
0.70 – 0.89	leicht eingeschränkt	*Stadium II*
0.40 – 0.69	mittelgradig eingeschränkt	*Stadium II*
<0.4	schwere Durchblutungsstörung	
>1.4	Gefässe nicht komprimierbar (z.B. DM, NI, Steroide)	
	→ **Mediasklerose**	

Veränderung des ABI von >0.15 klinisch relevant

Diagnose

Oszillographie

- Aufzeichnung der mit dem Herzzyklus auftretenden
- Druck - und Volumenschwankungen in den Extremitätenarterien

- Form der Kurve und Höhe der Amplitude geben Hinweise auf Obstruktionen

- Pathologische Kurve > Obstruktion *proximal* des Messortes > ***„Etagendiagnostik“***

- Unabhängig von Mediasklerose

Diagnose

Oszillographie

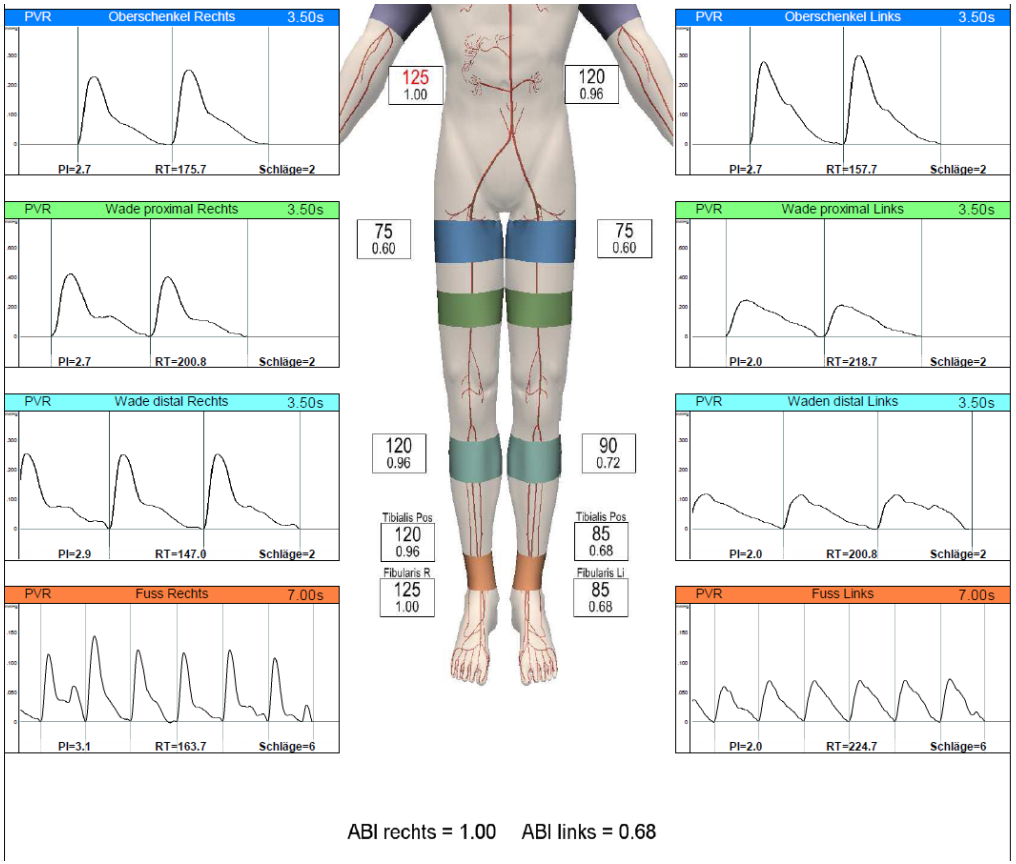

Diagnose

Bildgebung

- **Hauptziel:** Identifikation einer arteriellen Läsion, welche einer endovaskulären oder chirurgischen Revaskularisation zugänglich ist
- Vorteile und Nebenwirkungen sind entscheidend für die Wahl der Methode (Duplex, CT, MRI etc.)
- Angiographie früher Methode der Wahl, heute nur noch (wenn überhaupt) zur Therapieplanung
- Heute weniger invasive und damit sicherere Methoden im Vordergrund

Diagnose

Bildgebung - Duplexsonographie

- Direkter Nachweis des Strombahnhindernisses (Lokalisation)
- Quantifizierung Obstruktion (Flussgeschwindigkeit, Flussprofil)
- Nicht invasiv
- Keine Strahlenbelastung
- Kostengünstig
- Hohe Sensitivität und Spezifität

Methode der Wahl zur Abklärung der Aorta und Extremitätenarterien; jedoch untersucherabhängig!

Diagnose

Bildgebung - Duplexsonographie

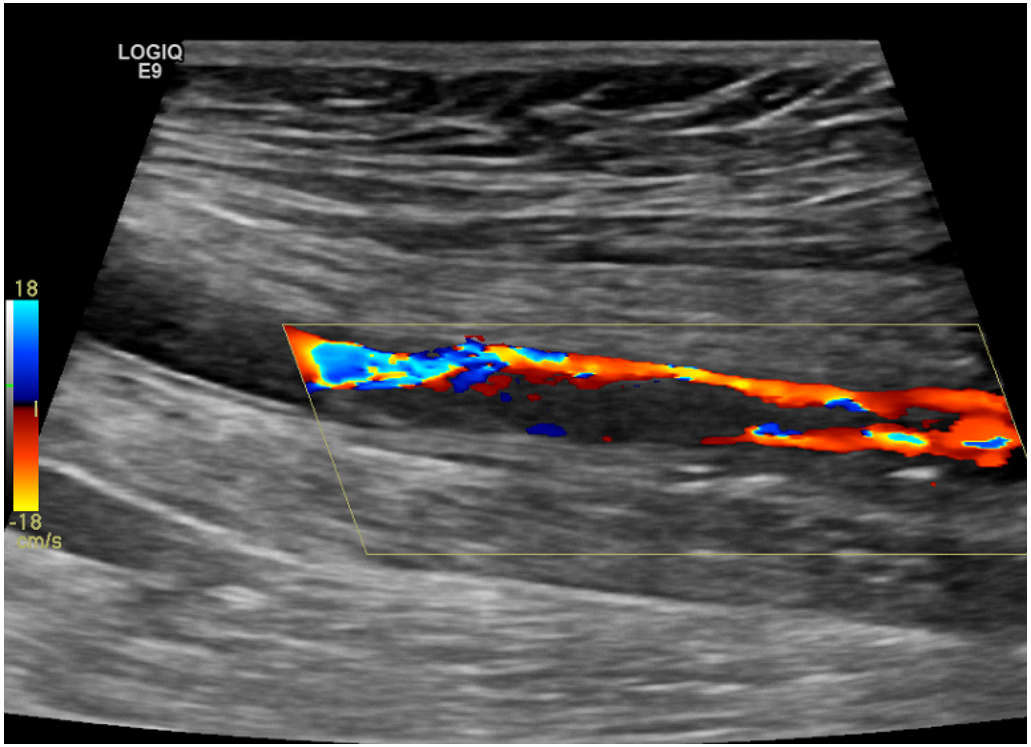

Diagnose

Bildgebung – Angiographie

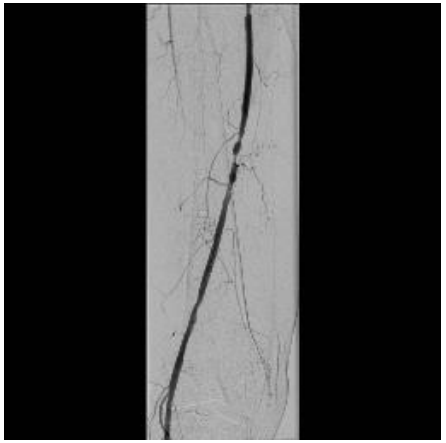

Vorteil:

Gute Bildauflösung, Kombination mit Intervention möglich

Nachteil:

Invasive Untersuchung, Applikation von jodhaltigem und renal eliminiertem Kontrastmittel, Strahlenbelastung

Alternative bei Niereninsuffizienz: CO2 Angiographie

Nich geeignet für Diagnose / Ausschluss einer PAVK

Diagnose

Bildgebung - Computertomographische Angiographie (CTA)

Nachteil: Strahlenbelastung, jodhaltiges und renal eliminiertes Kontrastmittel, Probleme bei starker Verkalkung (Artefakte)

Vorteil: Nicht invasiv, rasche Untersuchung, gute Darstellung der Anatomie

Diagnose

Bildgebung - Magnetresonanztomographische Angiographie (MRA)

Nachteil: Niereninsuffizienz (nephrogene systemische Sklerose), überschätzen von Stenosen möglich, Platzangst, Metall (Schrittmacher etc.)

Vorteil: Nicht invasiv, gute Darstellung der Anatomie, keine Strahlenbelastung

Natürlicher Verlauf der Claudicatio intermittens

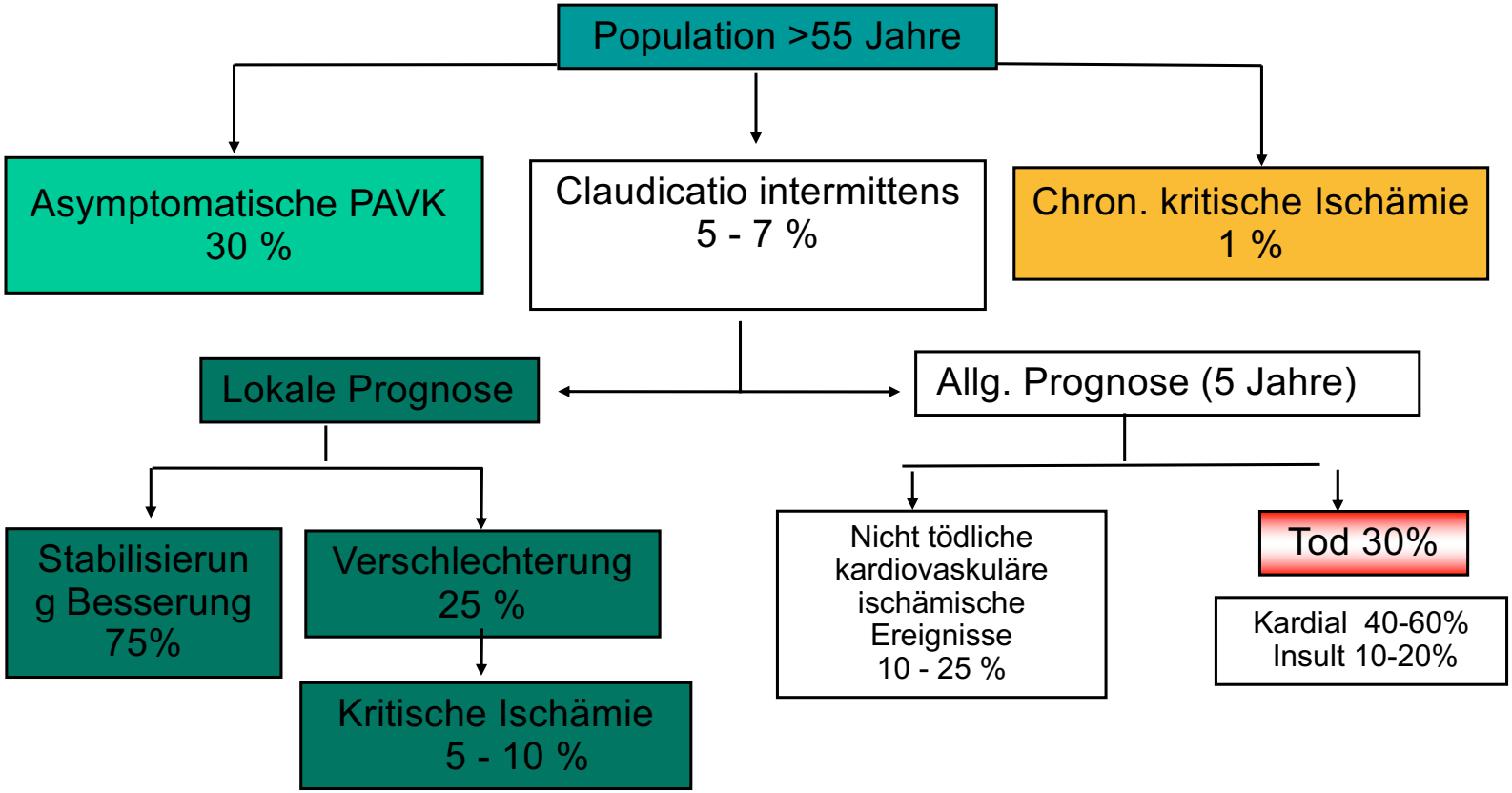

Dormandy JA et al. Semin Vasc Surg 1999

Natürlicher Verlauf der kritischen Ischämie

Kritische Ischämie

↓

1 Jahres - Prognose

45%	**30%**	**25%**
Ueberleben mit 2 Beinen	Amputation	Tod

Kardiovaskuläres Risiko

	Erhöhtes MI Risiko	Erhöhtes Insult Risiko
Nach MI	5 - 7 x	3 - 4 x
Nach Insult	2 - 3 x	9 x
Bei PAVK	4 x	2 - 3 x

Circulation 1994;89:1333-1435 J Cardiovascular Risk 1994;1:333-339
Arch Neurol 1992;49:857-863 N Engl. J Med 1992;326:381

PAVK = kvRF Äquivalent?

Prognose nicht durch PAVK, sondern stark erhöhtes Risiko für koronare und zerebrovaskuläre Ereignisse bestimmt

Hochrisikopatienten!

Es ist wichtig, die Krankheit frühzeitig zu erkennen!

Risikofaktoren

- Männliches Geschlecht
- Alter
- Diabetes mellitus
- Rauchen
- Art. Hypertonie
- Dyslipidämie

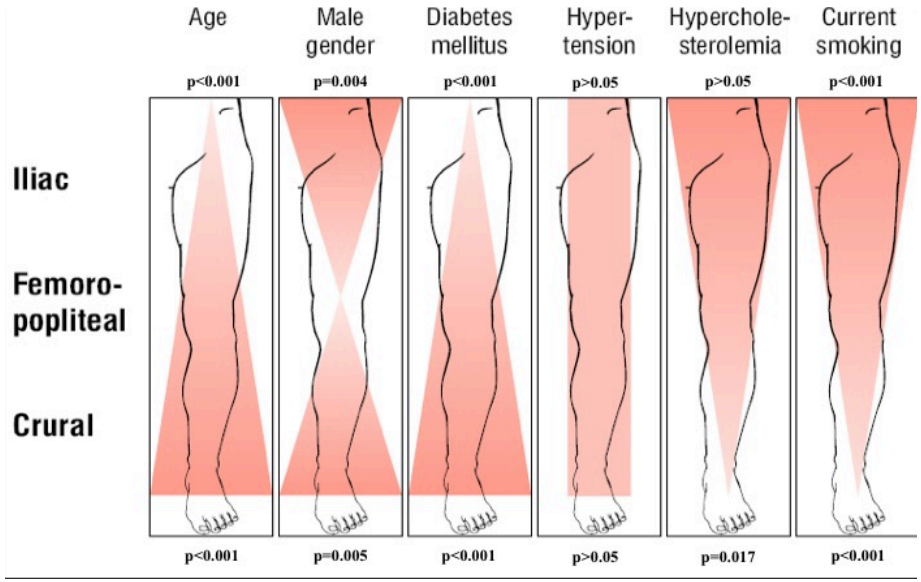

Diehm et al. Eur J Endovasc Surg. 2006

Prävalenz der PAVK

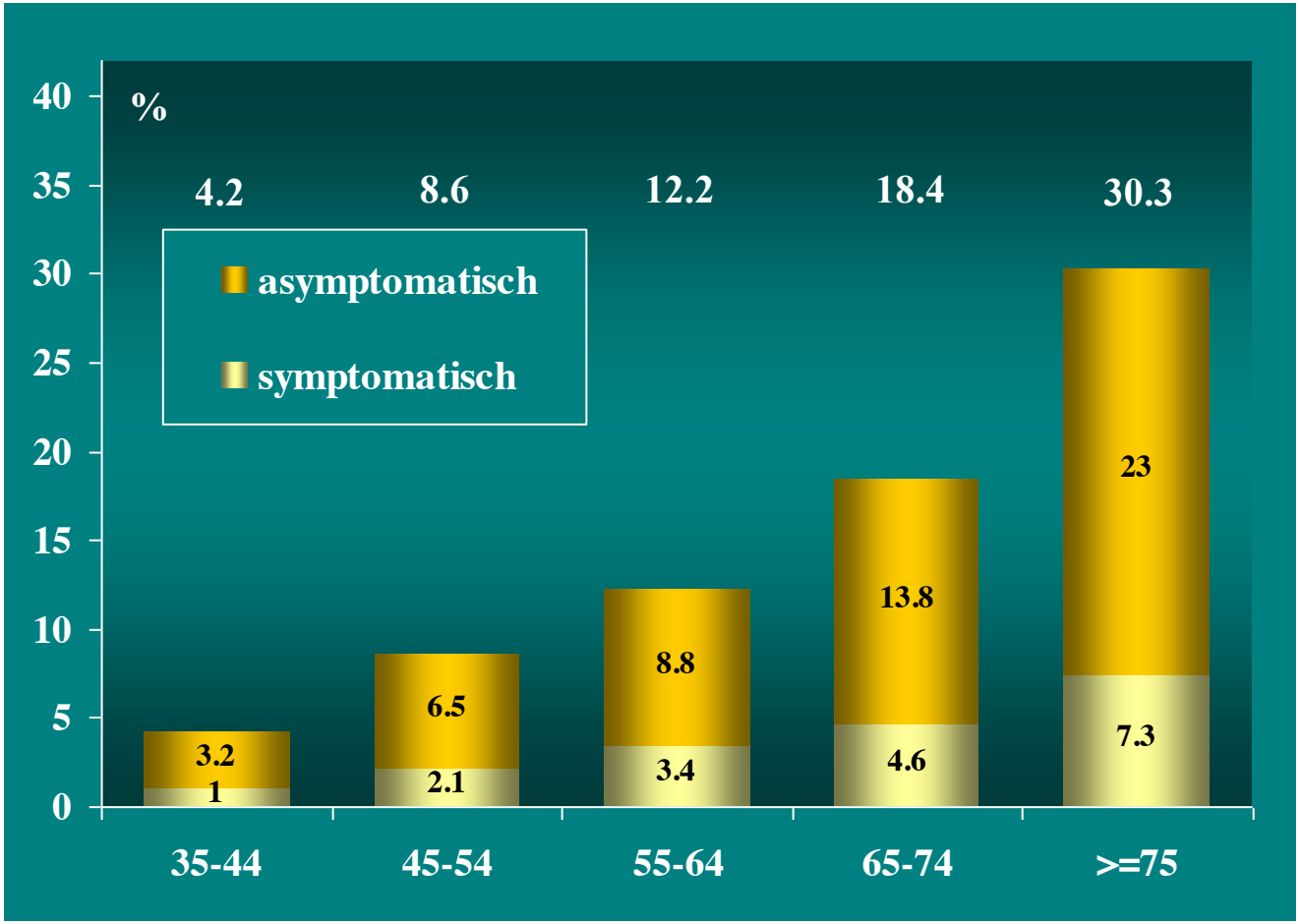

Widmer LK et al. 1981, Criqui MH et al. 1985

Mortalitätsrate über 5 Jahre

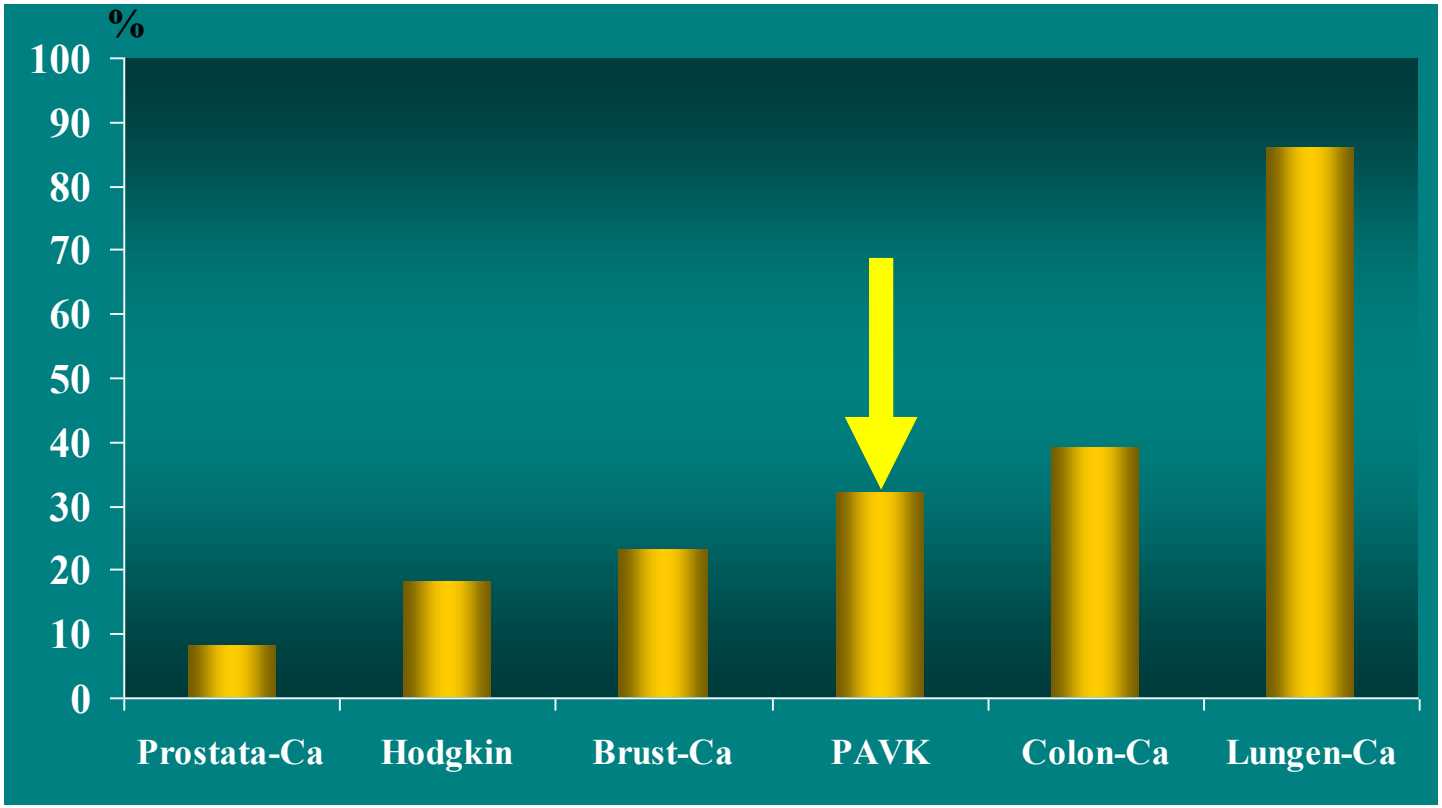

American Cancer Society. 2000

Mortalität nach ABI

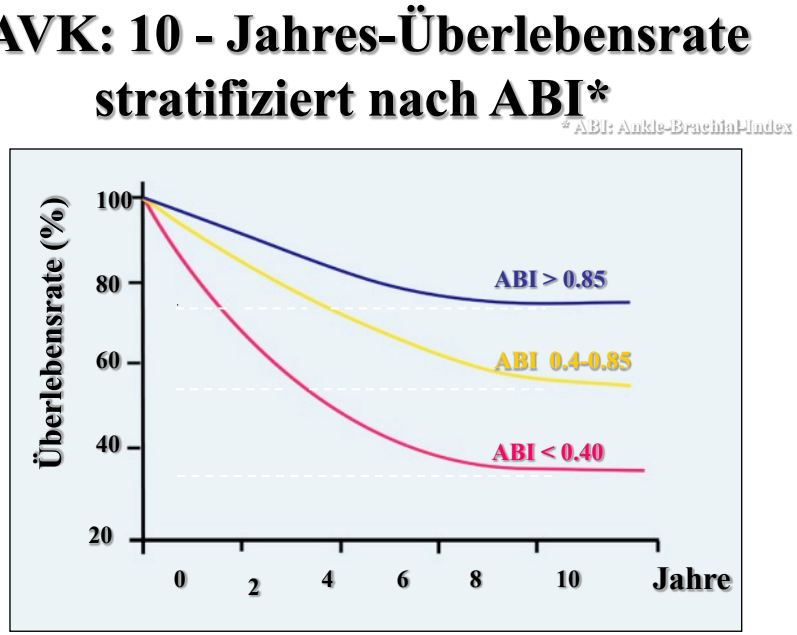

McKenna M. Atherosclerosis 1991

ABI: ankle-brachial index

Infrarenales Bauchaortenaneurysma

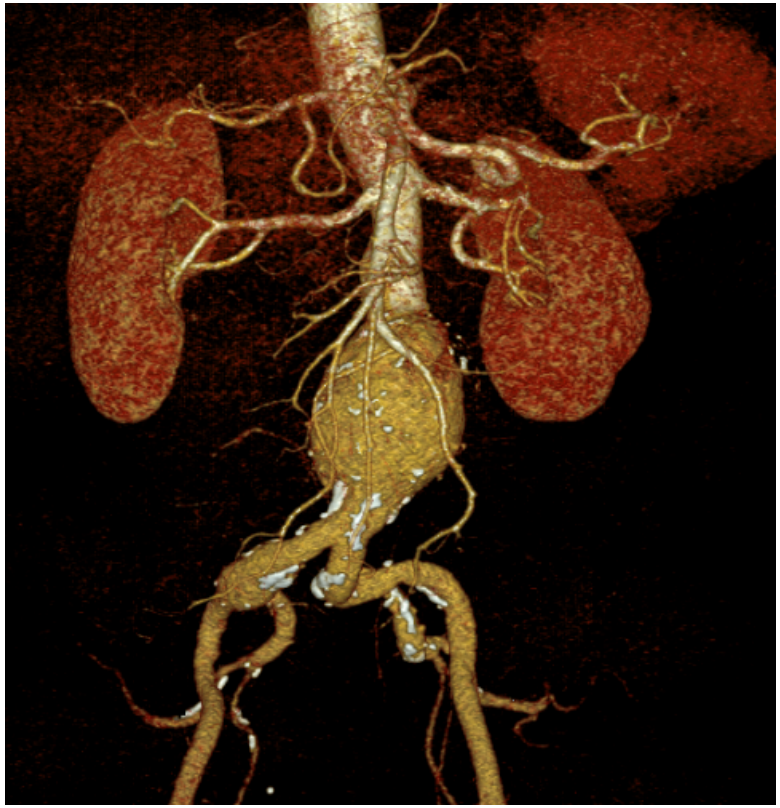

Aneurysma

Definition

- **Absolute Durchmesser -> *Tabellen***

- **Relative Durchmesser -> *150% Regel*** [1]

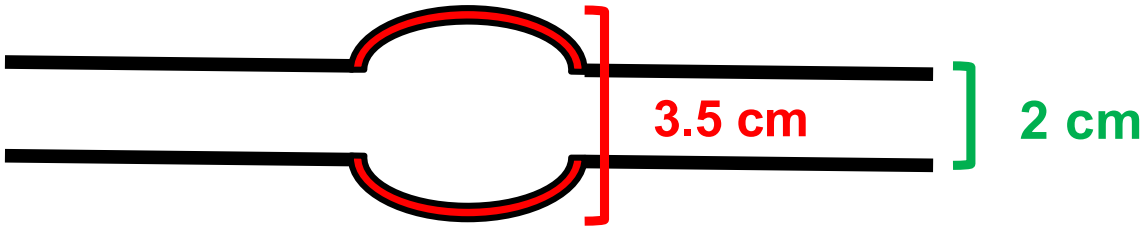

1 Diehm N. et Baumgartner I. J Gefäss- med 2008; 5: 11–14.

Aneurysma

Prävalenz

Infrarenale Bauchaortenaneurysma

- Häufigste Aneurysma Lokalisation
- M>>F (6:1)
- RF: Alter und Nikotin
- Prävalenz: bis zu 5.5% in Männern

Poplitealarterienaneurysma

- Häufig assoziiert mit BAA
- Prävalenz: ca. 1% [2]

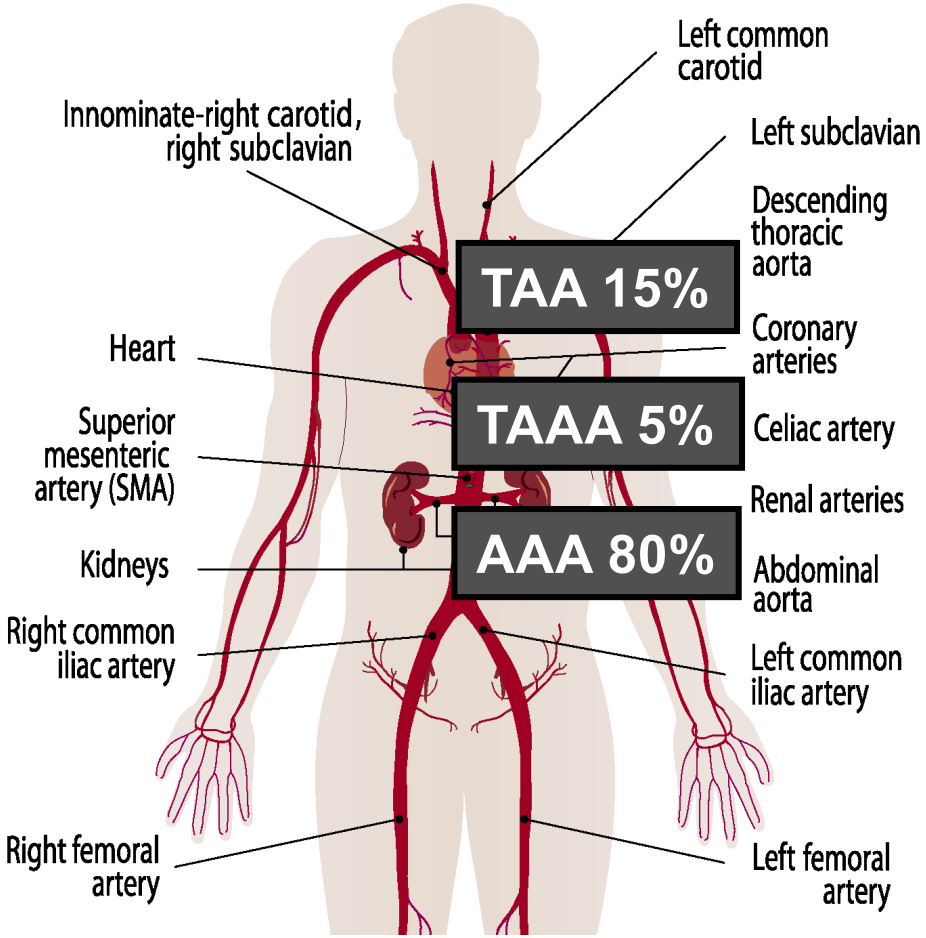

[1] Scott et al. Eur J Vasc Endovasc Surg 2001;21:535-40.
[2] Tricket et al. J Med Screen 2002; 9: 92–93.

Aneurysma

Komplikationen

1. Infrarenale Bauchaortenaneurysma (BAA)

   -> Ruptur - LaPlace (hohe Mortalität – 80% [1])

2. Poplitealarterienaneurysma

   -> Embolisation (akute Ischämie)

Aneurysma

Indikation zur Ausschaltung

1. **Prävention -> DUS-Screening (>65 yrs, M, Nikotin)**
   Dynamik (**10% / Jahr**)
   Absoluter Durchmesser

2. **Klinische Manifestation**
   Symptomatisch

3. **Komplikationen**
   Ruptur
   Embolisation

BAA:
- Frauen ≥ 5.0 cm
- Männer ≥ 5.5 cm

Politealaneurysmata
- ≥ 2.0 cm
- Thrombosiert

Aneurysma

Therapie

- Optimale Kontrolle kvRF
- Ausschaltung in Abhängigkeit von Grössen/-progredienz , Symptomatik

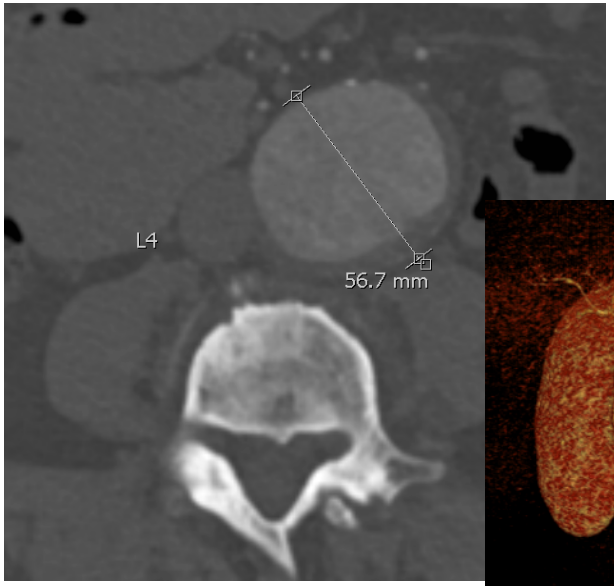
L4
56.7 mm

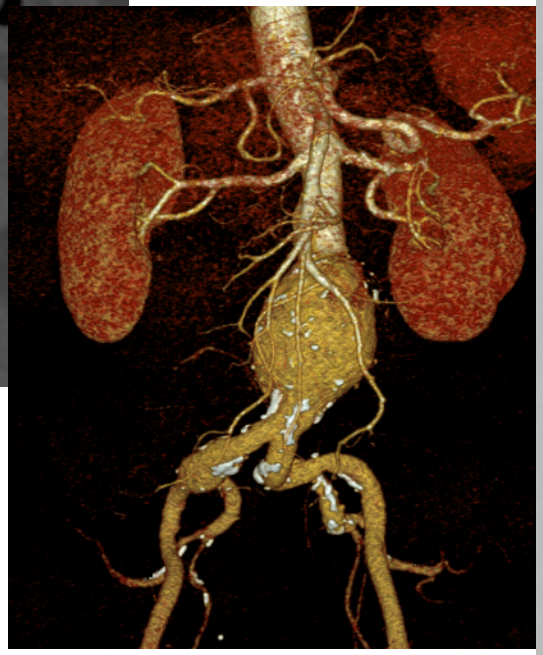

Aortendissektion

- Häufigste akute Aortenerkrankung
- Patophysiologie: Einriss aortale Intima -> Aufspaltung Aortenwandschichten -> Einblutung in Media -> ischämische Komplikationen
- RF: genetisch/familiär gehäuft, Alter, männliches Geschlecht, Nikotin, Hypertonie, iatrogen

Aortendissektion

Einteilung

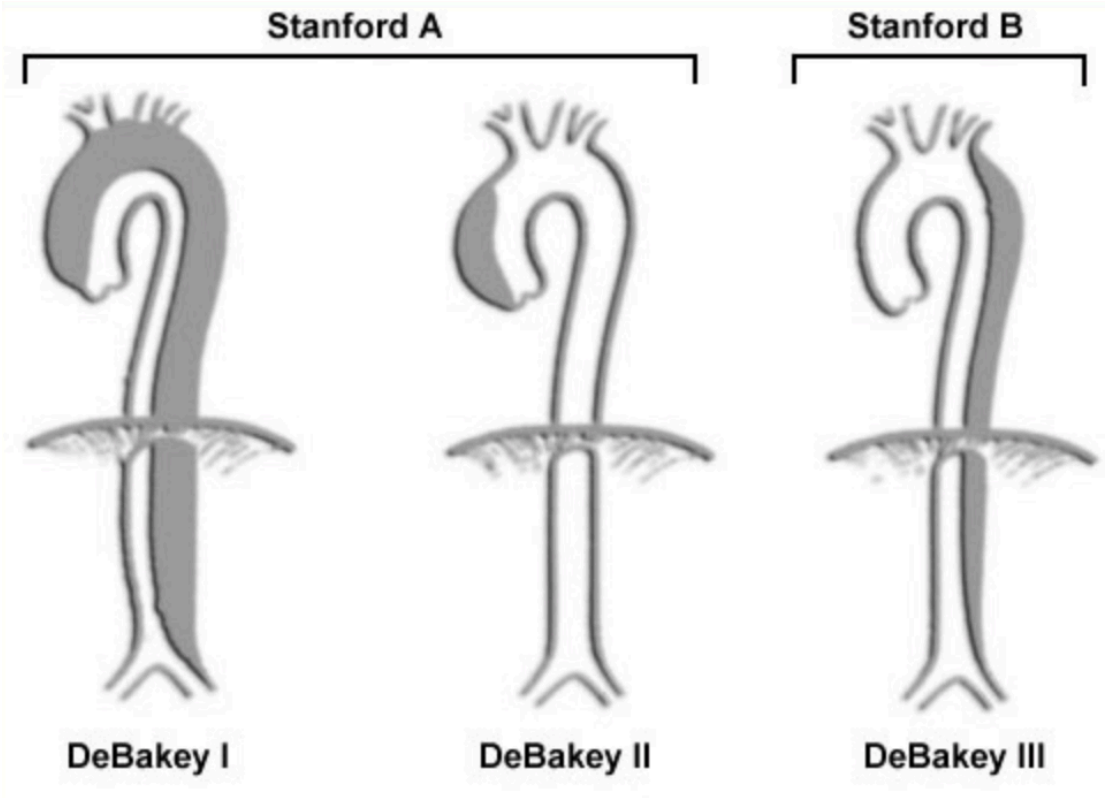

Aortendissektion

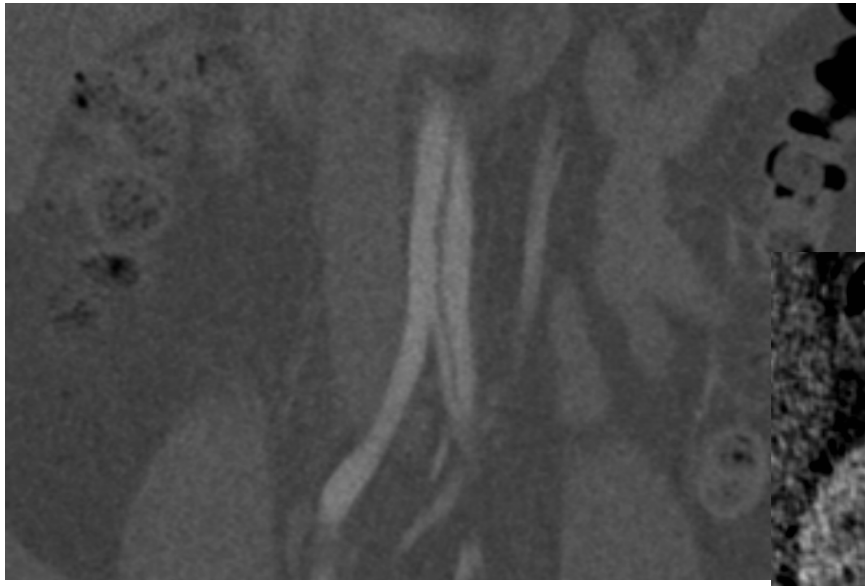

Aortendissektion

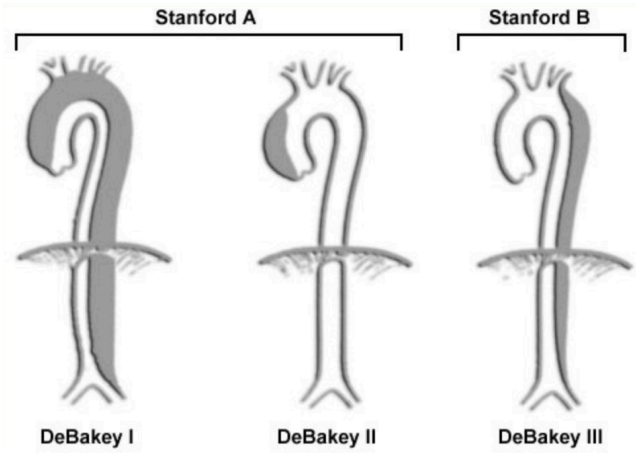

Klinik

- Akute Schmerzen
- Akutes Organversagen
- Pulsdefizit

Therapie

- ***Typ-A Dissektion*** -> Revision
- ***Typ-B Dissektion*** -> Konservativ
  - BD-Kontrolle
  - Optimale medikamentöse kvRF Therapie

Take Home I

- **Anamnese**
  - ungefähre **aetiologische Zuordnung** (akut vs chronisch)
  - **Schwerergrad** der PAVK (Stadien n. Fontaine)

- **Klinische Untersuchung**
  - **Pulsstatus / Auskultation** ermöglicht meist Diagnose und Ausdehnung der PAVK

- **Untersuchungsmodalitäten**
  - **ABI**
    - **Screening Tool**
    - **Schweregrad** (objektivierbar) der PAVK (Verlaufsparameter)
  - **Oszillographie**
    - **Etagendiagnostik**
  - **Bildgebung**
    - **Ultraschall, Schnittbildgebung etc.**

Take Home II

- **PAVK = kvRF Äquivalent**

- **Aneurysma**
  - Definition
  - Gefahren: Thromboembolie, Ruptur

- **Aortendissektion**
  - **Häufiigste Aortenerkrankung**
  - **Klinik** (unspezifisch)